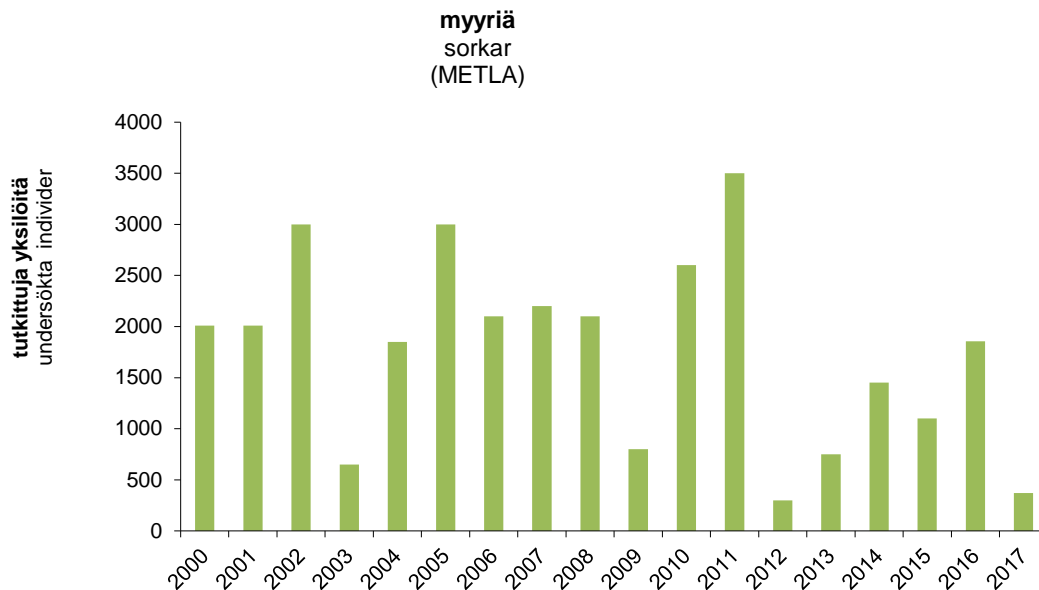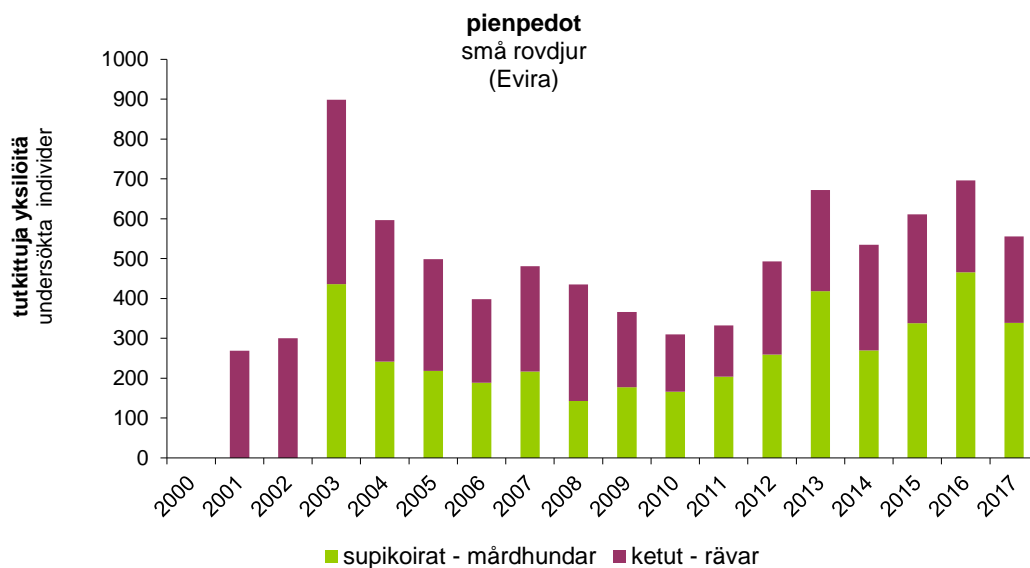


Kuva: *E. multilocularis* -loisen eli myyräekinokokkitartunnan varalta Suomessa vuosittain tutkitut myyrät vuodesta 2000 alkaen. Näytteissä ei ole todettu loista. (Lähde: Myyrien seurantaohjelma, METLA)

Figur: Sorkkar som undersökts årligen i Finland med tanke på *E. multilocularis*-parasiten, dvs. rävens dvärgbandmask, fr.o.m. 2000. Inga parasiter har konstaterats i proverna. (Källa: Uppföljningsprogrammet för sorkkar, METLA)



Kuva: *E. multilocularis* -loisen eli myyräekinokokkitartunnan varalta Suomessa vuosittain tutkitut supikoirat ja ketut vuodesta 2000 alkaen. Näytteissä ei ole todettu loista. (Lähde: Zoonoosien seurantaohjelmat, Evira)

Figur: Mårhundar och rävar som undersökt årligen i Finland med tanke på *E. multilocularis*-parasiten, dvs. rävens dvärgbandmask, fr.o.m. 2000. Inga parasiter har konstaterats i proverna. (Källa: Uppföljningsprogrammet för zoonooser, Evira)